

Abcès dentaires : diagnostic et prise en charge sur le terrain

Laversanne S¹, Guyot L², Brignol L¹, Thiéry G¹

1. Service de chirurgie maxillo faciale, stomatologie et plastique de la face, Hôpital d'instruction des armées Laveran,

2. Service de chirurgie maxillo faciale, stomatologie et plastique de la face, Hôpital Nord, Marseille, France

Med Trop 2011 ; **71** : 215-216

RÉSUMÉ • L'abcès dentaire est de diagnostic clinique. Aucun examen complémentaire n'est nécessaire. La mise à plat peut être réalisée avec quelques instruments de base.

MOTS-CLÉS • Abcès dentaire. Chirurgie orale.

TOOTH ABSCESS: MANAGEMENT IN THE FIELD

ABSTRACT • Tooth abscess can be diagnosed based solely on clinical findings. No additional studies are required. Abscess can be treated using a few basic instruments.

KEY WORDS • Tooth abscess. Oral surgery.

Les abcès d'origine dentaire sont une pathologie très fréquente en stomatologie, en particulier en l'absence de soins dentaires réguliers.

Par définition, l'abcès dentaire est une collection septique sous muqueuse située en regard d'une racine dentaire, secondaire à l'infection de celle-ci (carie non traitée, pulpite...). Il peut être aussi bien maxillaire que mandibulaire, vestibulaire, palatin ou lingual.

L'abcès dentaire est très douloureux et invalidant pour le patient. C'est une urgence.

En l'absence de traitement, il peut évoluer vers une cellulite faciale, une septicémie voire une thrombose veineuse faciale ou à plus long terme une ostéite.

Le diagnostic est aisé, exclusivement clinique.

Sa prise en charge, médico-chirurgicale, est urgente et simple ; il s'agit de soulager le patient le plus rapidement possible et d'éviter les complications.

Diagnostic

La douleur endobuccale est le principal motif de consultation. Souvent intense

et insomnante, elle peut être permanente ou paroxystique, déclenchée par la mastication.

Concernant la douleur, la métaphore « abcès = assez » confirme la nécessité de mise à plat en urgence : le patient ne dort plus, il « réclame le bistouri ».

L'interrogatoire recherche des antécédents de carie mal soignée, une mauvaise hygiène bucco-dentaire, une notion de traumatisme dentaire. Il recherche également à reconstituer l'histoire de la maladie, en faisant préciser la date d'apparition des symptômes, le mode d'évolution, les signes fonctionnels associés (fièvre évocatrice d'une complication).

Il fera préciser l'existence ou non d'une fistulisation spontanée, décrite par le patient comme un soulagement, associée à un mauvais goût dans la bouche.

Le diagnostic de l'abcès dentaire sera fait à l'examen exo et endobuccal, à l'aide d'une lampe et d'un abaisse langue. Il est représenté par le traditionnel « calor », « dolor », « rubor », et « tumor ».

L'examen exobuccal recherche des signes cutanés d'infection. L'inspection et la palpation digitale endobuccales recherche une collection, souple, circonscrite, plus ou moins fluctuante, avec un possible écoule-

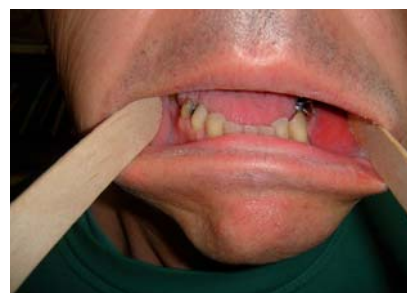

Figure 1. Tuméfaction muqueuse gauche © Pr Thiéry G.

ment de pus. Il sera bilatéral et comparatif (figure 1). La dent causale est recherchée, par la percussion axiale et la mobilisation, douloureuses, de la dent. Du pus peut apparaître au collet.

Le panoramique dentaire n'est pas obligatoire. S'il est disponible, il peut être réalisé, à visée étiologique (figure 2).

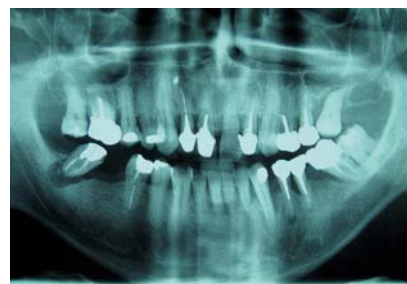


Figure 2. Panoramique dentaire, kyste apical de la dent 34. © Pr Thiéry G.

• Correspondance : thiery.gaëtansophie@free.fr

• Article reçu le 28/03/2011, définitivement accepté le 5/04/2011

Technique

L'abcès dentaire est une urgence, associant un traitement médical et chirurgical.

Le geste est simple, réalisable en cabinet, nécessitant peu de matériel (figure 3).

Le patient, installé en décubitus dorsal ou position assise, est prévenu de l'aspect douloureux mais bref du geste.

L'anesthésie locale par injection de Xylocaïne® est peu efficace dans les phénomènes inflammatoires, un anesthésique de contact (Xylogel® par exemple) sera

appliqué au moins 20 minutes avant le geste.

A l'aide d'une lame froide (bistouri jetable, au mieux lame de 11), l'abcès est incisé en pleine convexité. L'incision, horizontale, est franche. Elle mesure environ un tiers du diamètre de l'abcès.

L'issue spontanée de pus confirme le diagnostic (figure 4). Dans le cas contraire, l'abcès est évacué par discision à l'aide d'une pince, afin d'effondrer une éventuelle cloison (figure 5). En l'absence de pus, il faut savoir évoquer un abcès en voie de constitution, ou un diagnostic dif-

férentiel (ameloblastome). Un écouvillonnage du pus est réalisé si l'analyse est disponible.

Une fois la collection évacuée, une désinfection est réalisée par eau oxygénée au mieux, ou avec tout autre antiseptique utilisable en bouche (Bétadine® verte). L'utilisation d'une seringue avec cathlon permet une désinfection plus approfondie (figure 6).

L'absence de fermeture permet un drainage naturel et permanent.

La mise à plat de l'abcès constitue le traitement symptomatique.

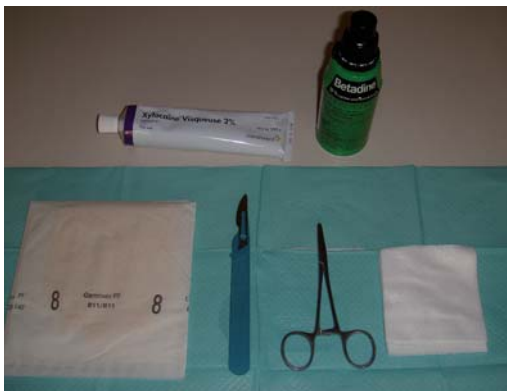

Figure 3. matériel nécessaire. © Pr Thierry G.

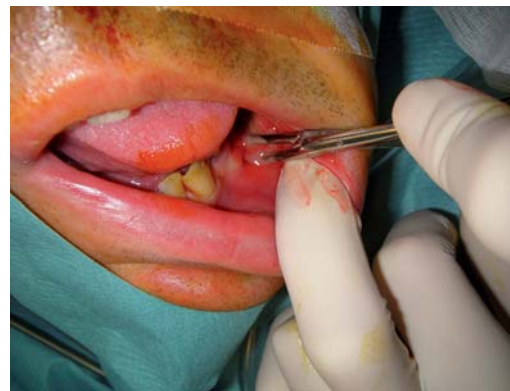

Figure 5. Discision effondrant les cloisons © Pr Thierry G.

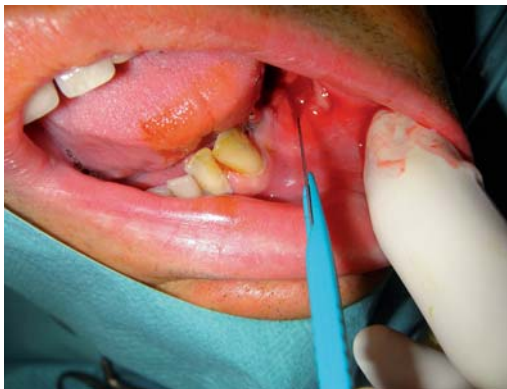

Figure 4. incision de l'abcès. © Pr Thierry G.

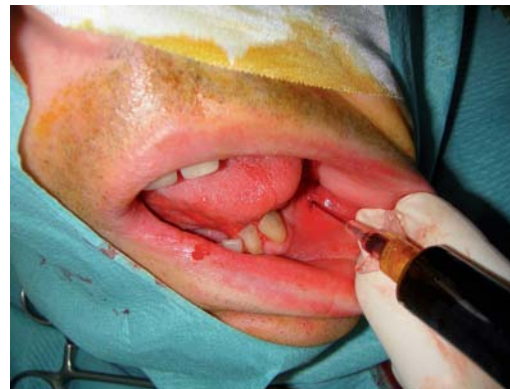

Figure 6. désinfection par Bétadine verte © Pr Thierry G.

Suites opératoires

Le geste est associé à une antibiothérapie, double si possible, active sur les germes anaérobies. Un traitement par amoxicilline-métronidazole *per os* pendant 5 jours est classique.

Des bains de bouche, quadri-quotidiens post-prandiaux sont prescrits. Les consignes habituelles en soins stomatolo-

giques sont explicitées, comme l'éviction des aliments chauds ou des produits acides pendant quelques jours

Le patient sera mis au courant de la possibilité d'une augmentation de volume de la zone traitée dans les jours suivants. Elle correspond à un caillot sanguin de cicatrisation. Il sera également prévenu de la nécessité de consulter en urgence en cas de réapparition de douleurs importantes.

Le traitement étiologique envisagé quelques semaines après nécessite un panoramique dentaire et une consultation stomatologique ou dentaire. Il sera soit radical (extraction dentaire) soit conservateur. Une remise en état bucco-dentaire est indiquée.

En conclusion, l'abcès dentaire est une pathologie fréquente. Il impose en urgence une mise à plat, geste simple rapide et efficace. ■